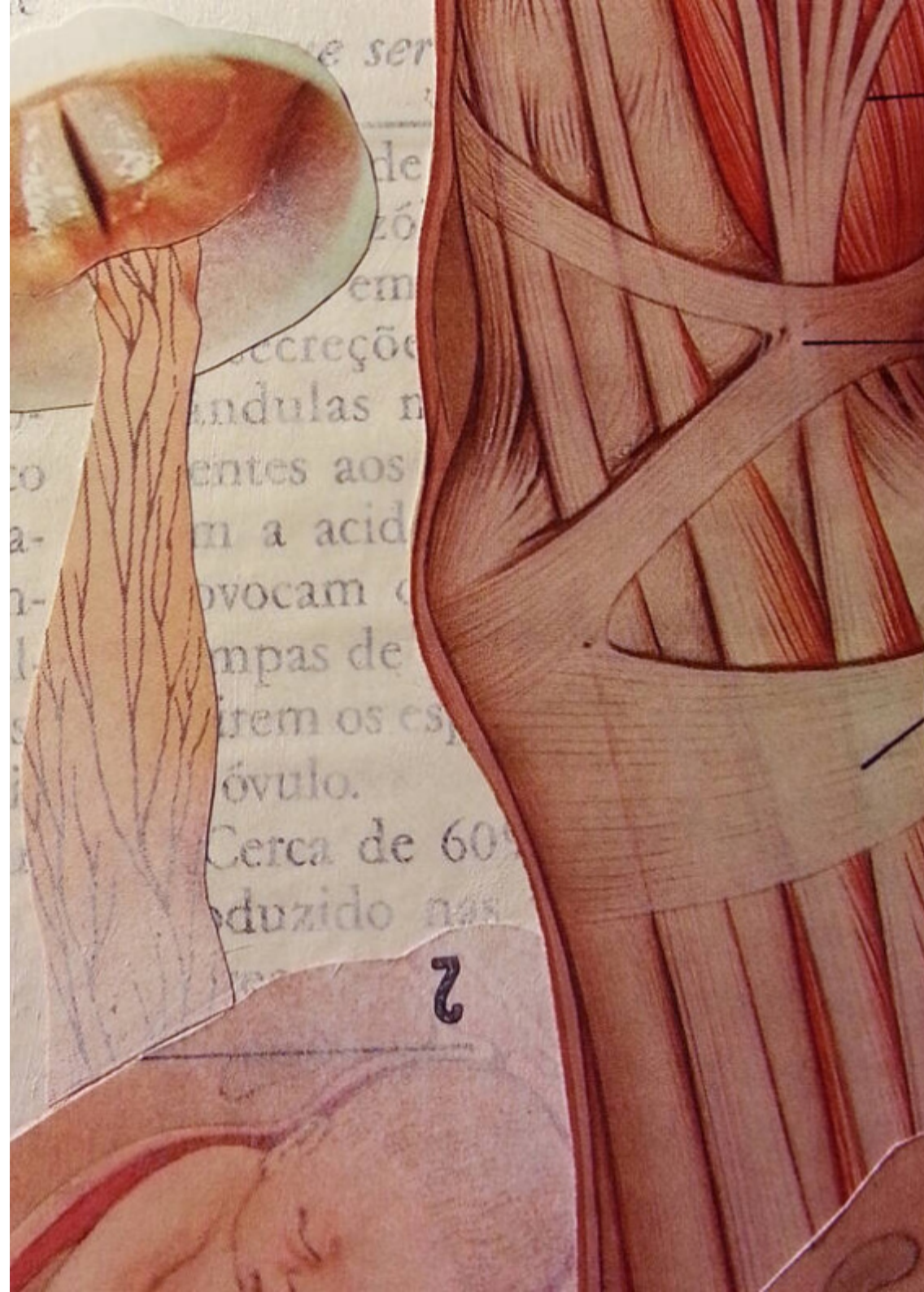
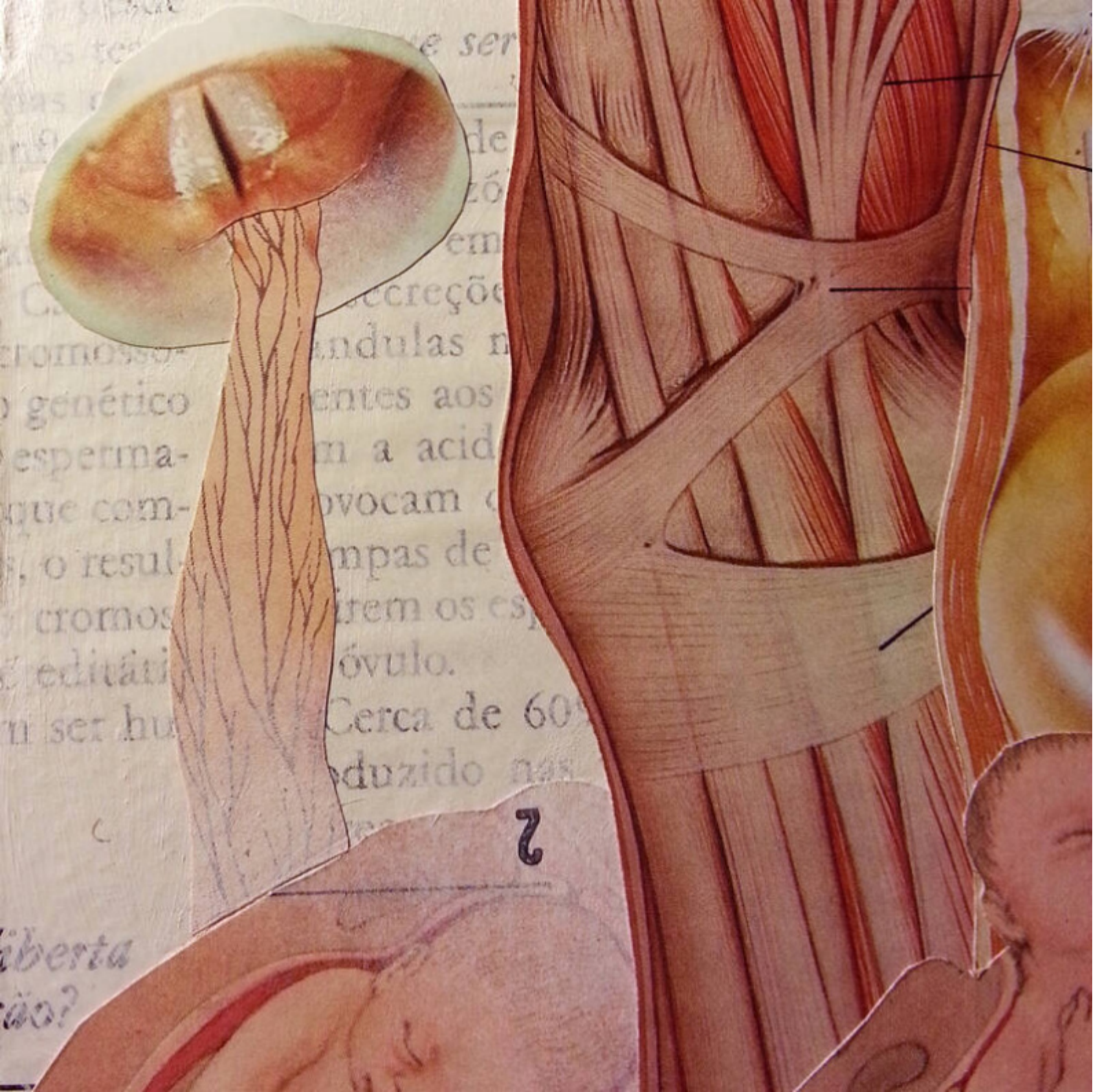

Amanita Bunker

colagem e tinta acrílica sobre contraplacado / 350
x 750 mm
2015

obra criada para o grupo Amanita Bunker



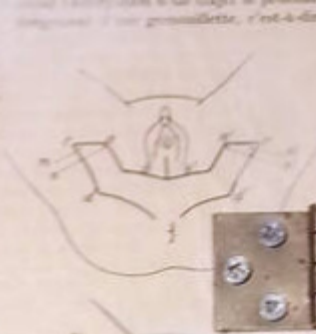


...e ser
...de
...zõ
...em
...secreção
...ndulas n
...entes aos
...a acid
...ovocam
...mpas de
...tem os esp
...óvulo.
...Cerca de 60
...duzido nas

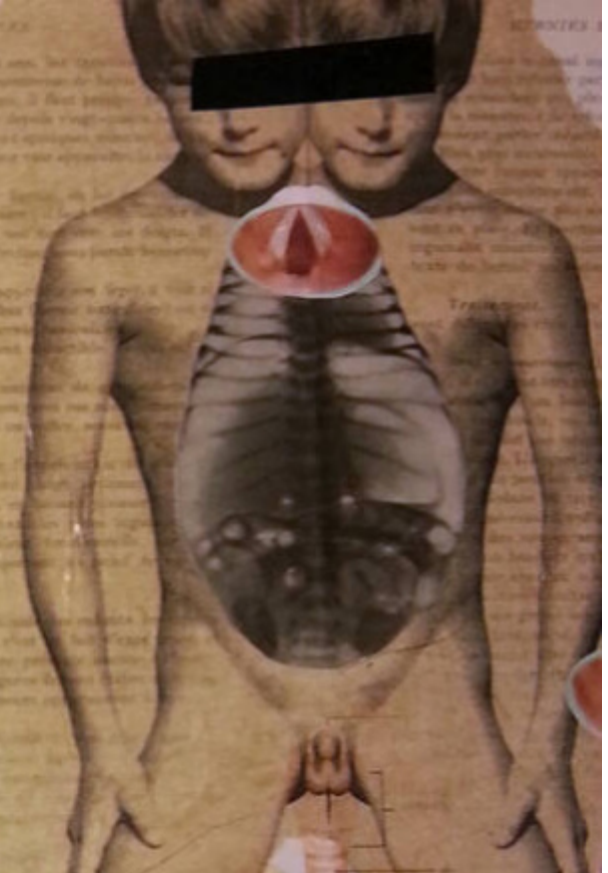
liberta
ção?

2

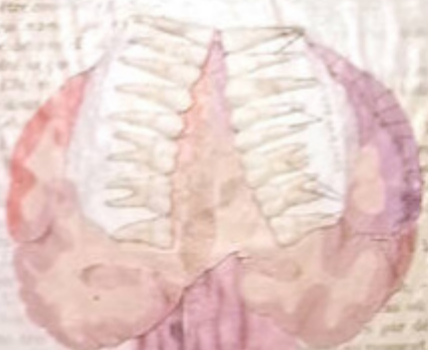



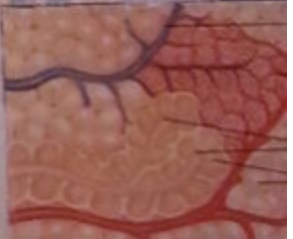
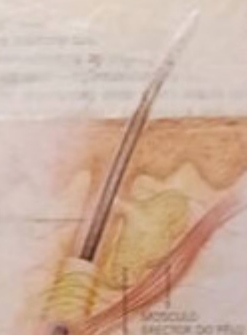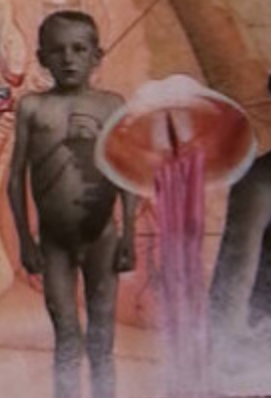PAGES ANATOMIQUES
Chez l'enfant, — Chez l'enfant de 10 à 12 ans, les os sont encore mous. Le fémur est formé de deux épiphyses de chaque côté, et quand il s'agit de passer à l'adulte, il faut attendre que la ligne verte se soit formée et que le fémur soit devenu un seul os. Parfois, il suffit de la ligne verte pour que l'os se divise en deux os épiphyses, comme chez l'adulte.

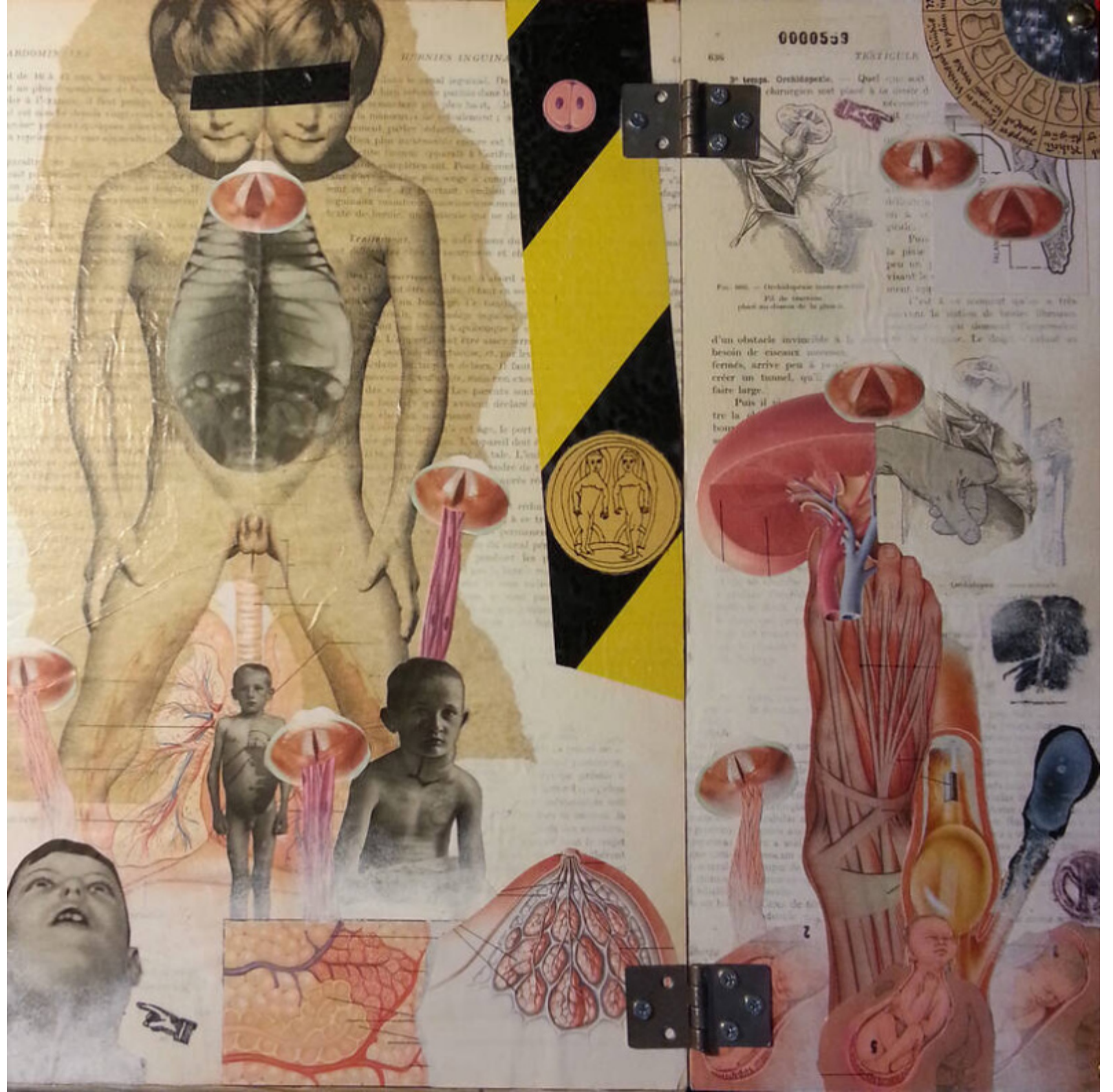


Travaux de l'École Polytechnique
L'ART DE LA CHASSE
L'ART DE LA PÊCHE
L'ART DE LA MANÈGE
L'ART DE LA GUERRE
L'ART DE LA PAIX
L'ART DE LA MÈRE
L'ART DE LA FEMME
L'ART DE LA VIE
L'ART DE LA MORT



MORPHOLOGIE ET ANATOMIE ARTISTIQUE FOLIOLES





ABDOMEN

HERNIES INGUIN.

000053

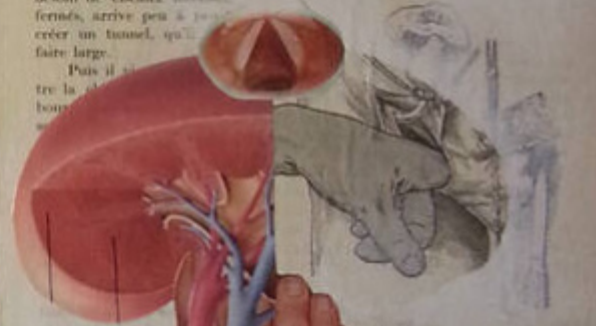TESTICULES



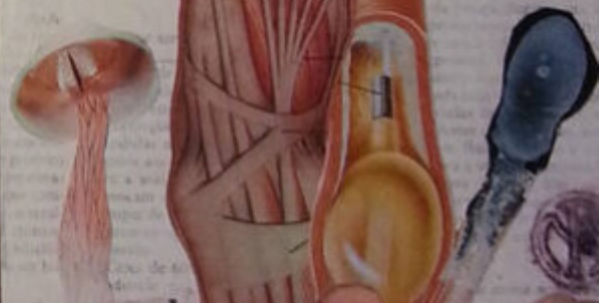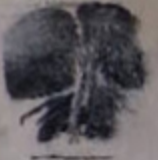FIG. 100. — Orchidopexie. — 3e temps. — Fil de suture.

d'un obstacle invincible à la...
besoin de ces deux...
fermes, arrive peu à peu...
créer un tunnel, qu'il...
faire large.

Puis il...
tre la ch...
bouc...

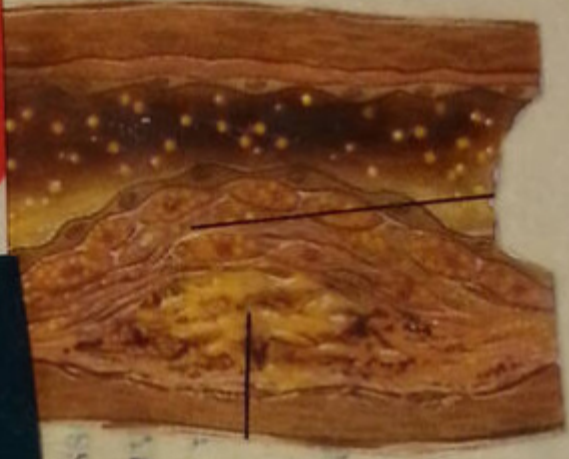



Orchidopexie



2

DESIGN
CUTHERE



...peut s'être referm...
un stylet, ou une piéc...
ité des cas, vous obtiendrez une véritable...
avez été appelé trop tard.

LEGNON LATÉRO-PHARYNGIEN

... et mal décrite. Il en

Monsenhor enVide neFelibata
[Rúben Gomes]
R. do Falcão, 369 3ºEsq.
4300-181 Campanhã, Porto
Portugal



Arquitetura



FRANQUIA
CORUEIRA
4300 PORTO
0159723 01-990628 2015-11-10 15:00:53



ADENO-PHARYNGE MÉDIO-PIERRENGIEN

gauche, vous poussez votre index au milieu de la cavité, vous ouvrez la bouche et à la laisser ouverte sous le poids de la langue, croquellement le joint, ce qu'il ne fera pas. Ensuite, vous introduisez votre index dans la bouche, et le conduisez jusqu'à la racine du palais, le poignet droit maintenant la tête et l'empêchant de se mouvoir.
C'est l'index droit qui cherche le symptôme. Lorsque le voile, il passe, et va au fond du pharynx. L'extrémité de sa pulpe sent la tumeur, perçoit ses bords durs, sa forme de talus, son centre dépressible. Une petite pression brusque de cette pulpe au centre de l'aboié permet d'avoir immédiatement la sensation de choc en retour, signe de présence de liquide; on ne saurait en effet constater autrement à cette profondeur la sensation de fluctuation.
En cette manœuvre à laquelle celle que nous indiquons sert complément, c'est l'exploration directe qui, sur un abdomen contenant de l'ascite, donne au doigt en retour du même genre, signe connu sous le nom de sensation de flaque.
Parfois le diagnostic n'est pas fait à temps. L'aboié cétéro-pharyngien peut s'ouvrir spontanément; tout arrive, et même alors l'enfant peut guérir. Mais le plus souvent l'ouverture spontanée est trop haut située; de plus l'enfant ne peut décoller de la poche, décoller de proche en proche l'espace étroit qui lui gagne le médiastin et l'enfant succombe, en apparence à des accidents de broncho-pneumonie, en fait à une médiastinite diffuse septique.



09 NOV 2015

peut être relevée, à l'aide d'un stylet, ou une petite sonde, surtout l'inclination.
Dans l'immense majorité des cas, vous constaterez une véritable réaction, à moins que vous n'ayez été appelé trop tard.

ADENO-PHARYNGE LATÉRO-PHARYNGIEN

C'est, à notre avis, une affection mal connue, et mal décrite. Il en existe, au moins nous, deux formes extrêmes, qui seules peuvent servir de base à une étude zoologique. Malheureusement, c'est seulement par des considérations...

For amygd...
d'aux se...
Les aya...
carotidi...
l'installe...
gation e...
tion inter...
Tout se...

ACERT
ATT. ZÉTAVARES
RUA DR. RICARDO MOTA, 18
3460-613 TONDELA
PORTUGAL



0000559

636

TESTICULE

3^e temps. Orchidopexie. — Quel que soit le chirurgien soit placé à la droite du malade, si nécessaire soit placé à la gauche.

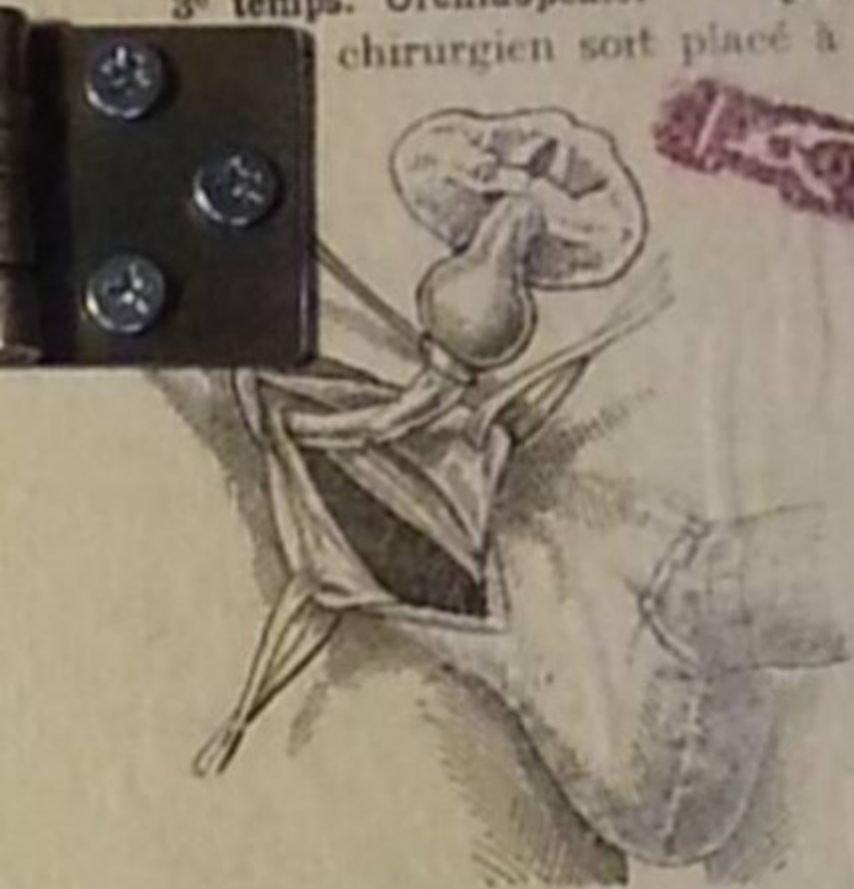

FIG. 606. — Orchidopexie trans-scrotale.

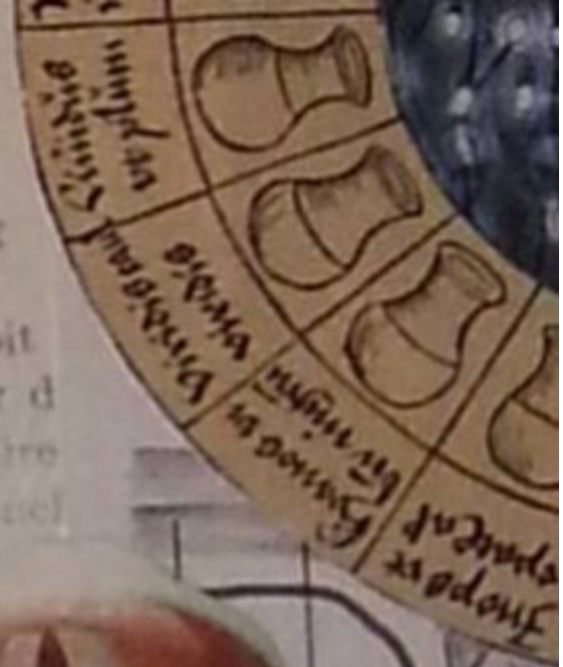
Fil de traction placé au-dessous de la glande.



avec
dilatation
ou à la
gicale.

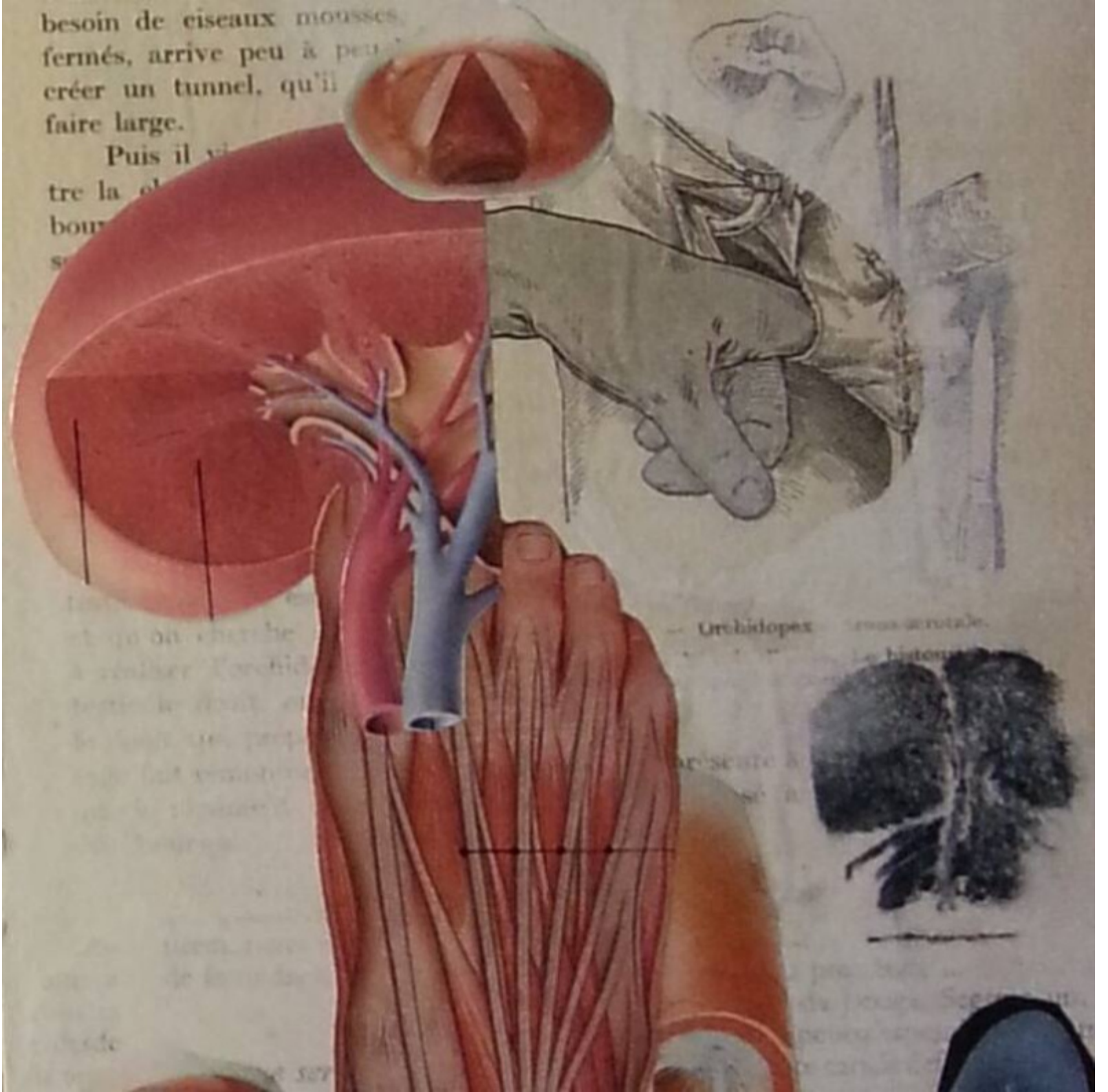
Puis
la pinie
peu un
visant le
ment opp

C'est à ce moment qu'on
souvent la notion de brides
résistantes, qui donnent l'impression
d'un obstacle invincible à la descente de l'organe. Le doigt



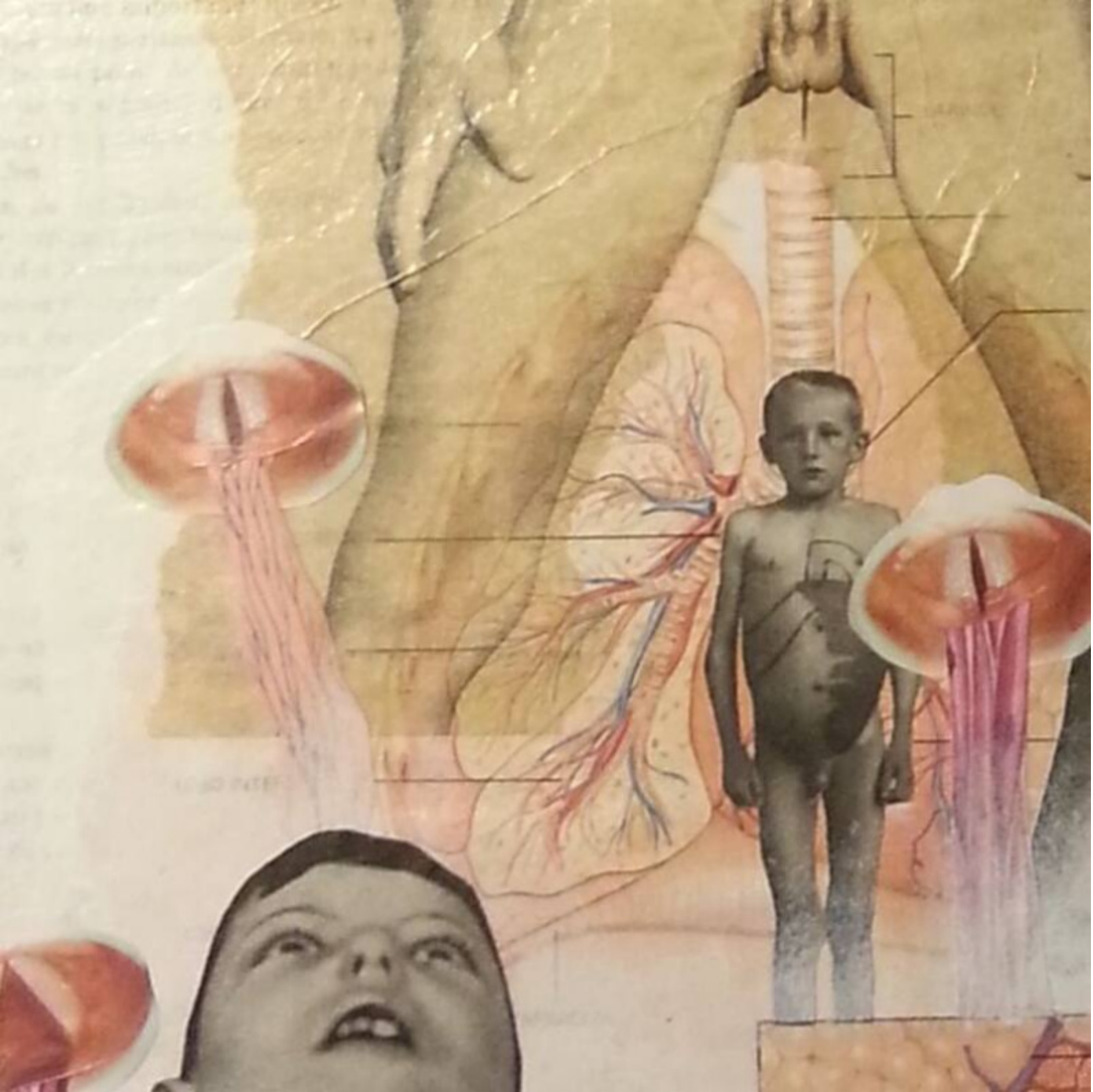
besoin de ciseaux mousses
fermés, arrive peu à peu
créer un tunnel, qu'il
faire large.

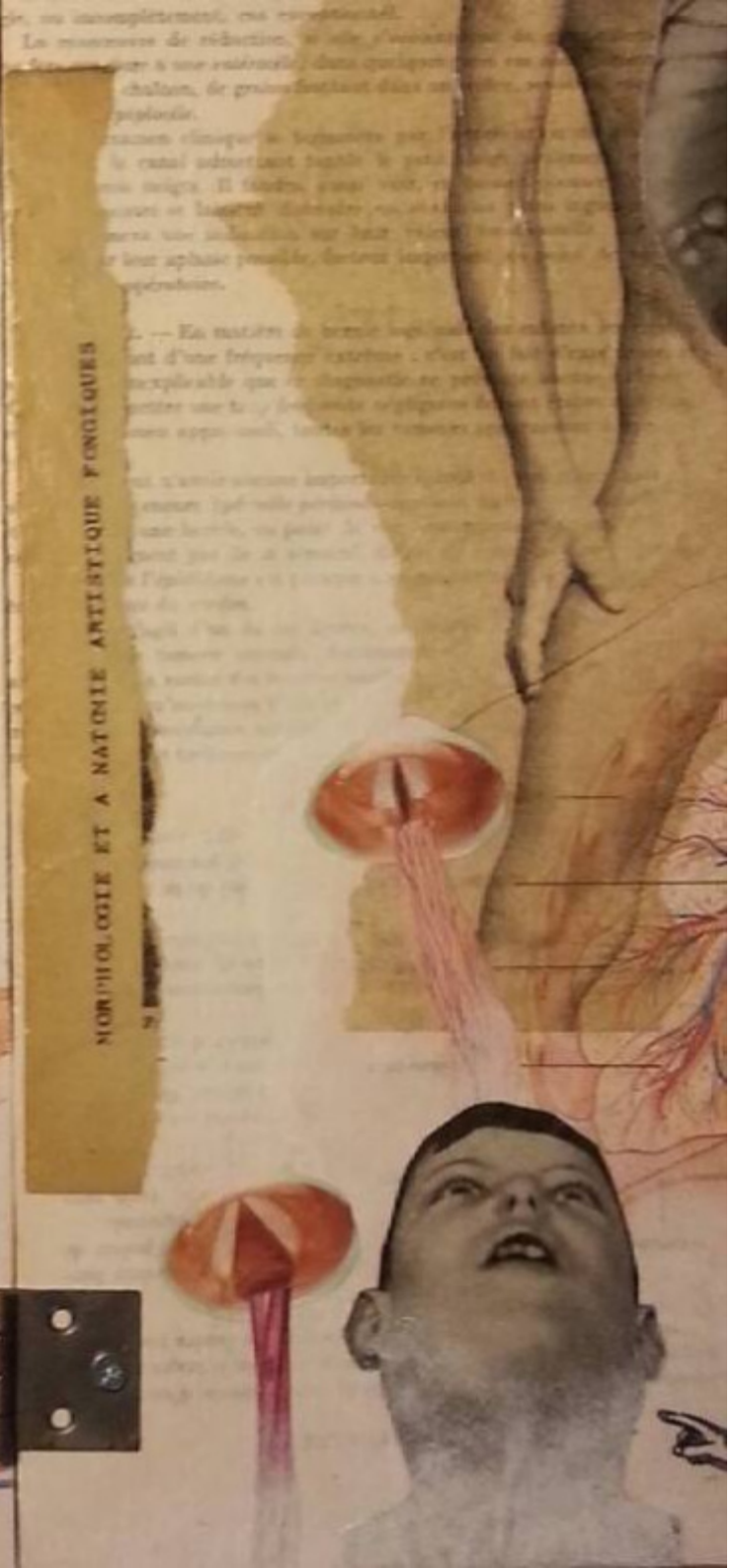
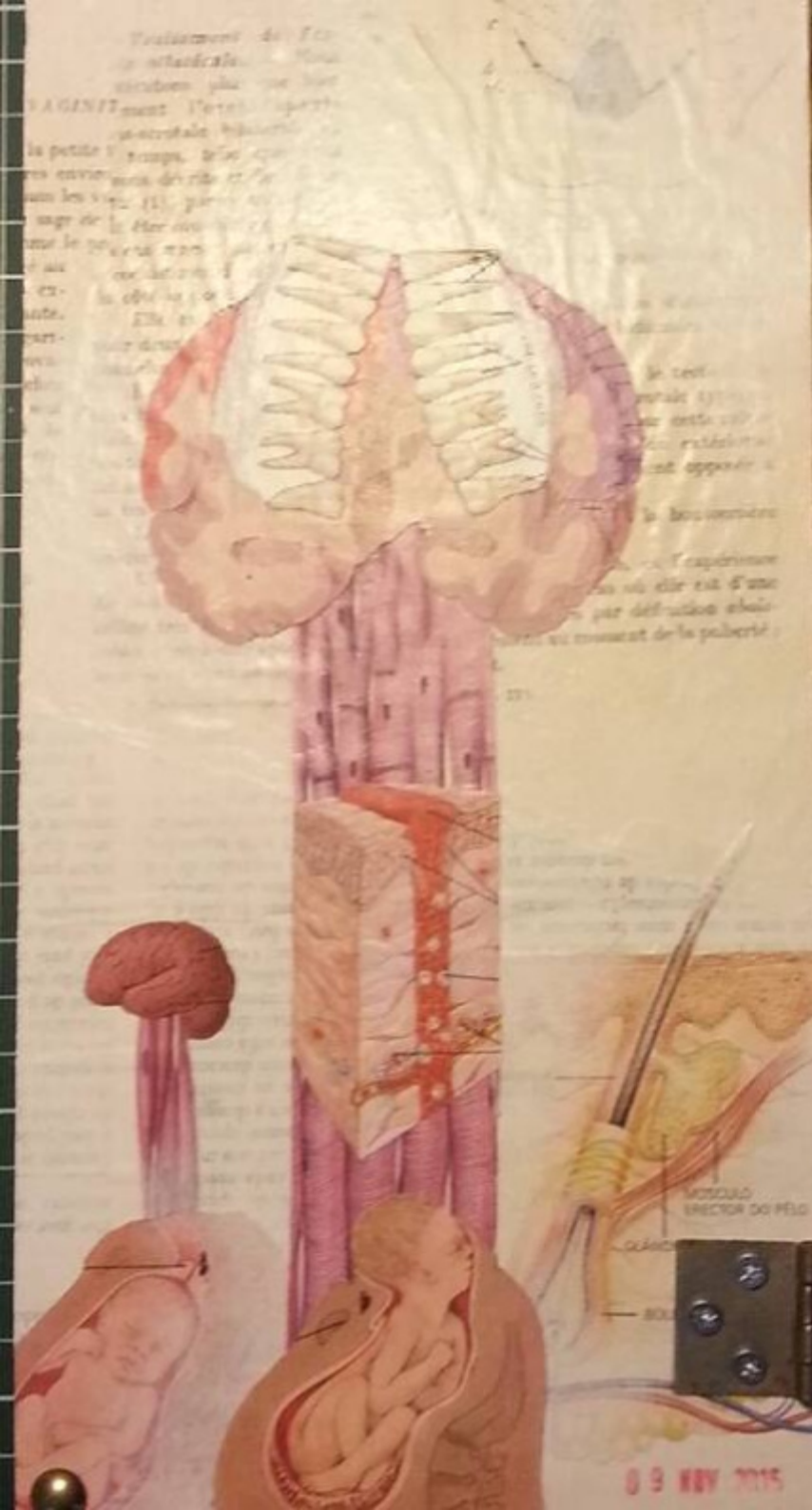Puis il vi
tre la cl
bou
s



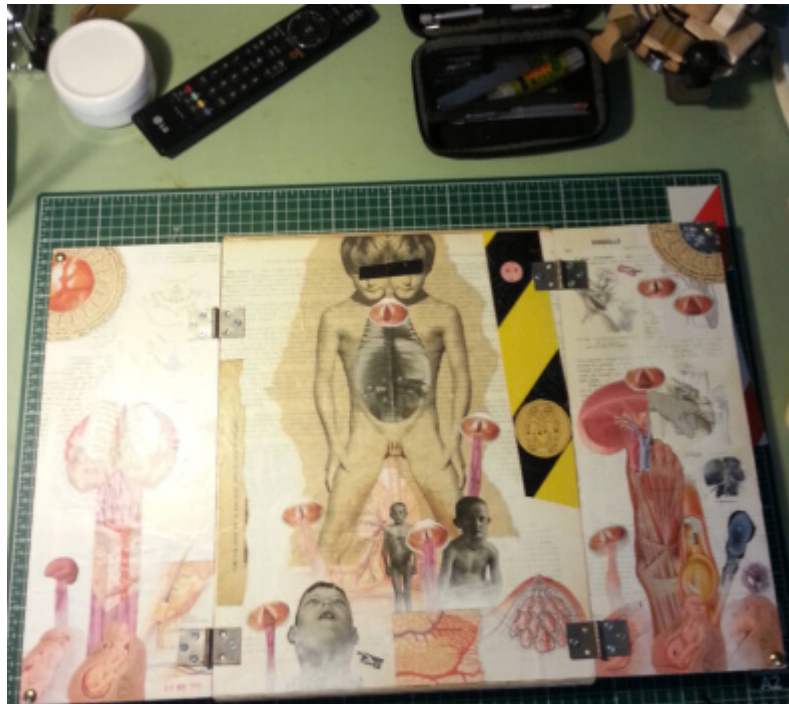Orchidopex

Le histon





GALERIA





HISTÓRICO

2015

"Amanita Bunker" // Alcaide, Portugal

COLEÇÕES PÚBLICAS

#0000559

AMANITA BUNKER

Tondela, Portugal

ID DAS OBRAS REGISTRADAS

#0000559

